

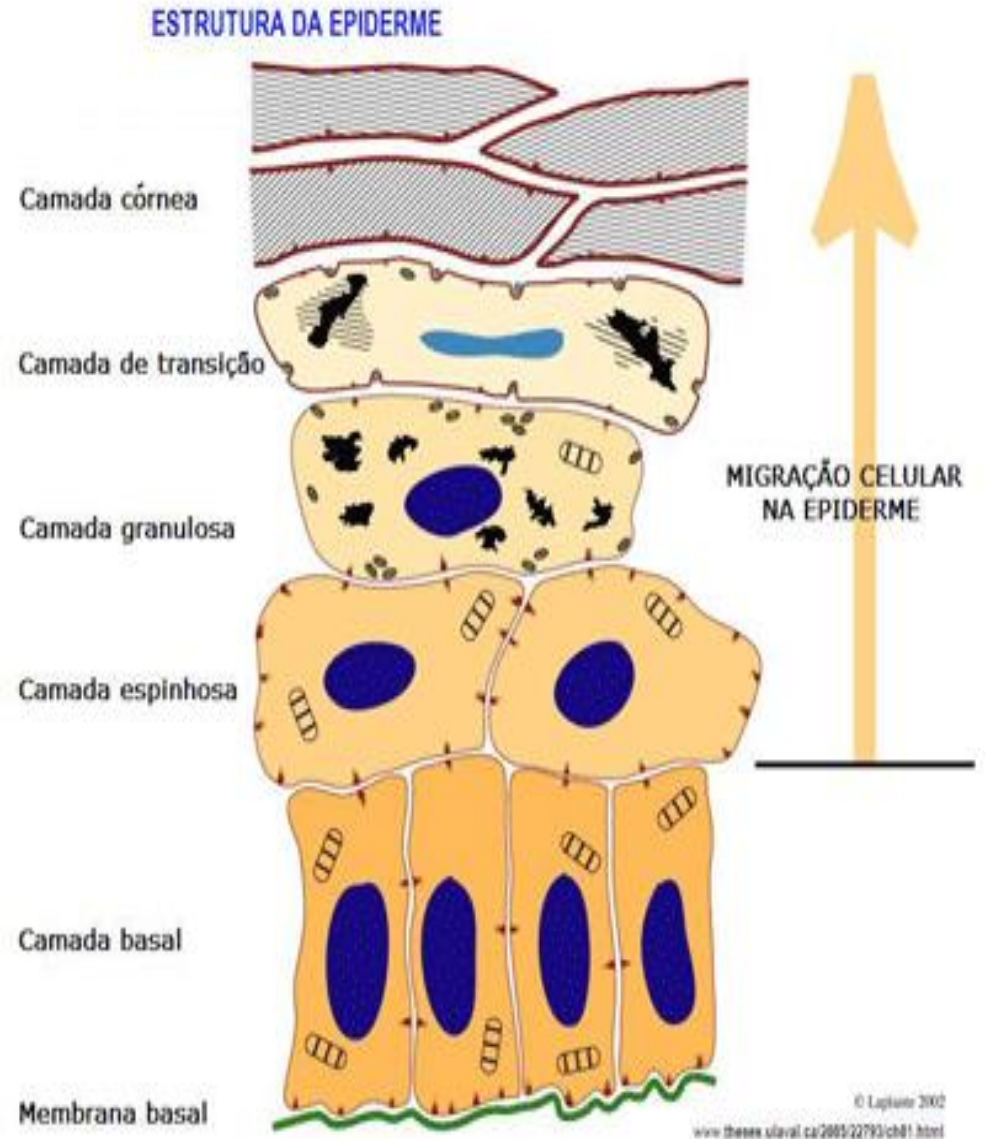
DERMATOSE RESPONSIVA AO ZINCO

Prof^a. MSc. Letícia Feliciani da Luz

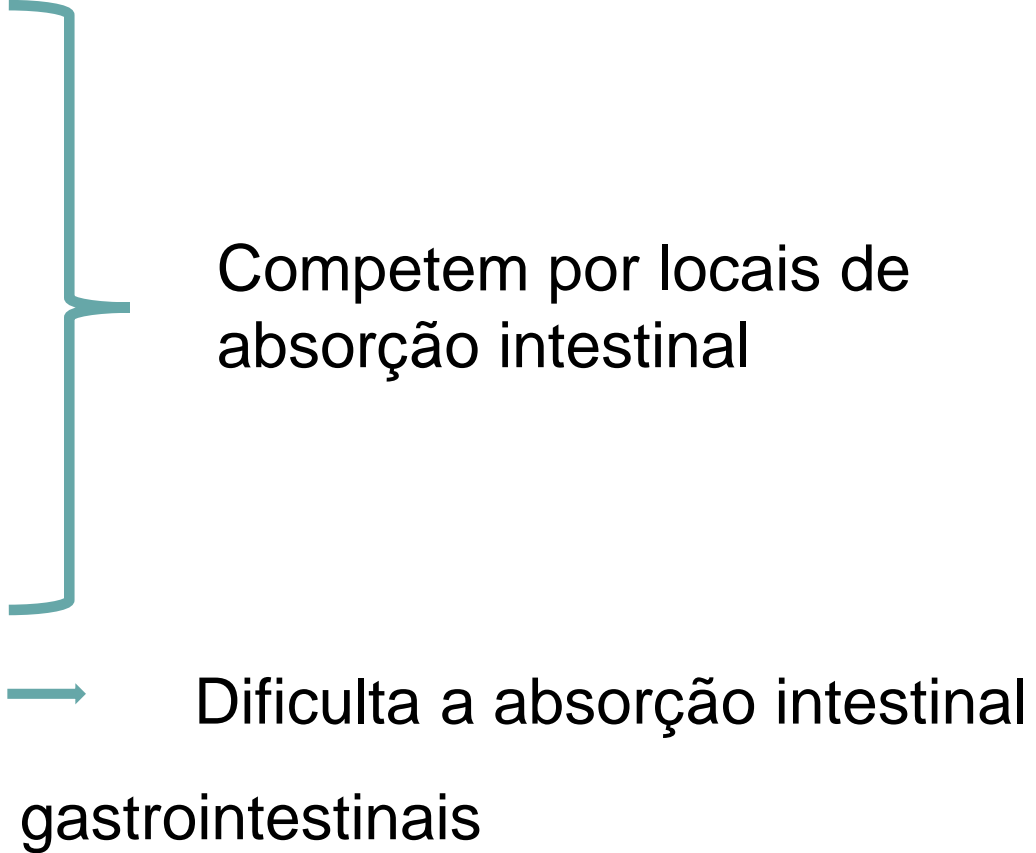


Zinco

- Metabolismo corporal
- Manutenção do revestimento da pele
- Cicatrização de feridas
- Biossíntese de ácidos graxos
- Metabolismo de vitamina A
- Sistema imune
- Reações inflamatórias
- **Queratogênese**



Zinco

- Cálcio
 - Ferro
 - Cobre
 - Cádmio
 - Cromo
 - Fitato
 - Doenças gastrointestinais
- Competem por locais de absorção intestinal
- Dificulta a absorção intestinal
- 

**Dermatose
Responsiva ao
Zinco**



Síndrome I



Síndrome II

Síndrome I

- Cães de todas as idades
- Dietas equilibradas
- Não há predileção por sexo
- Caráter genético
- Absorção intestinal defeituosa de zinco

Raças predispostas

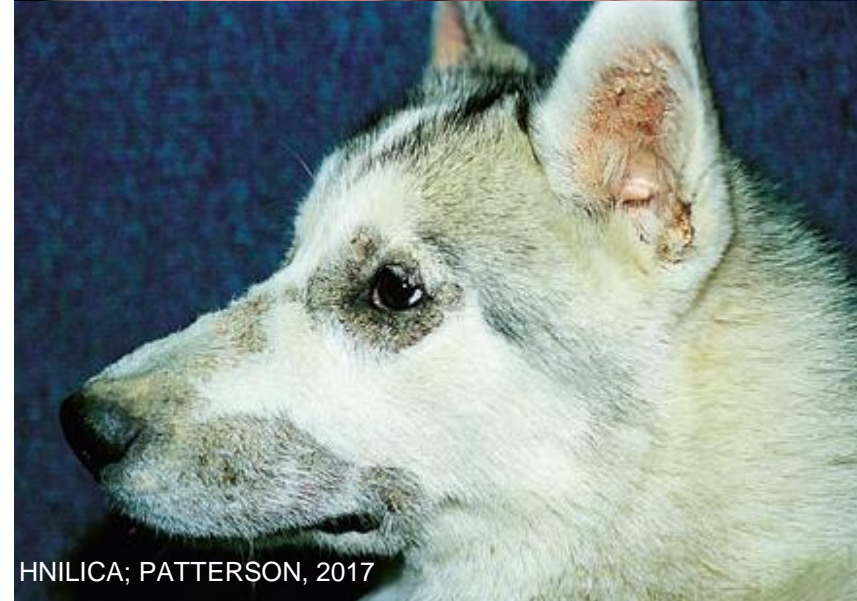
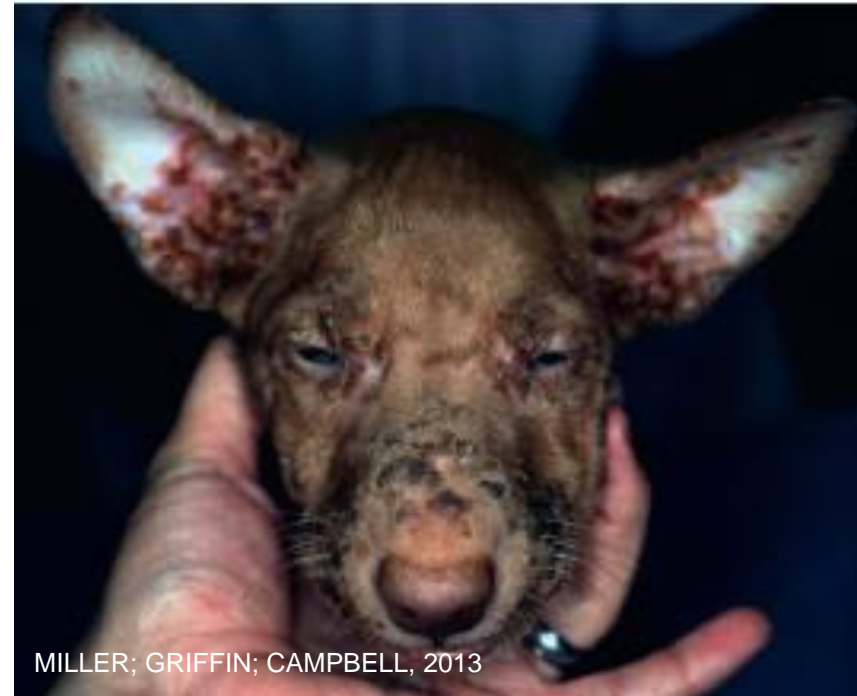
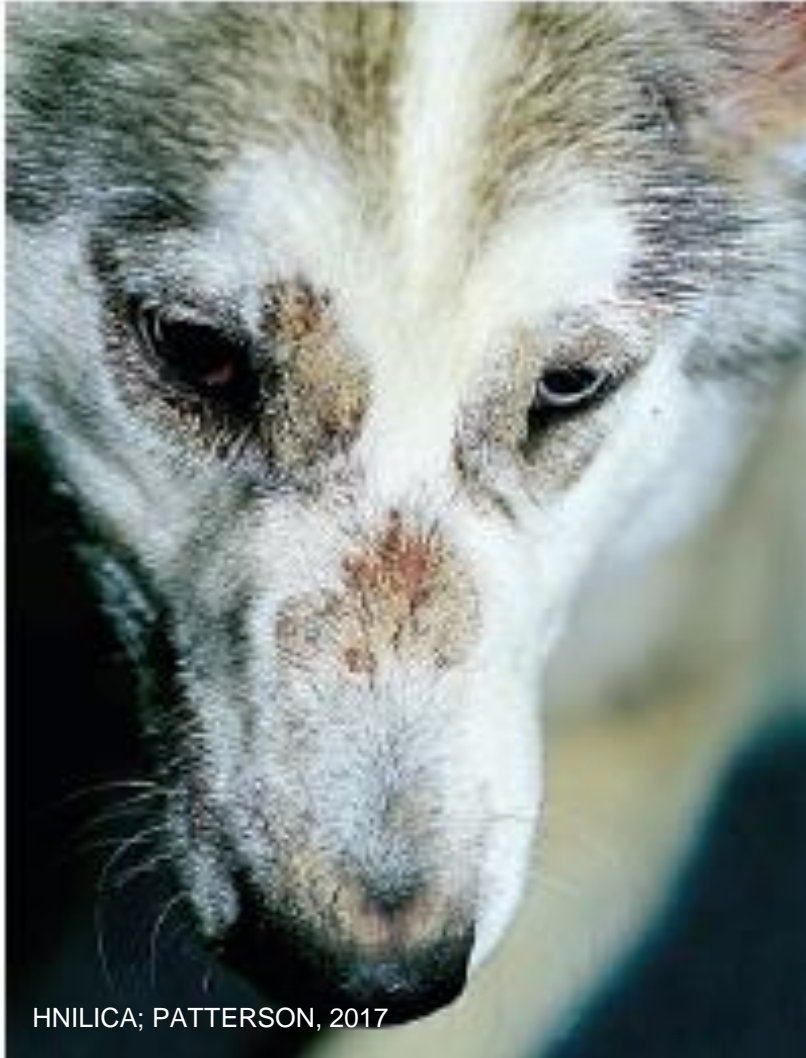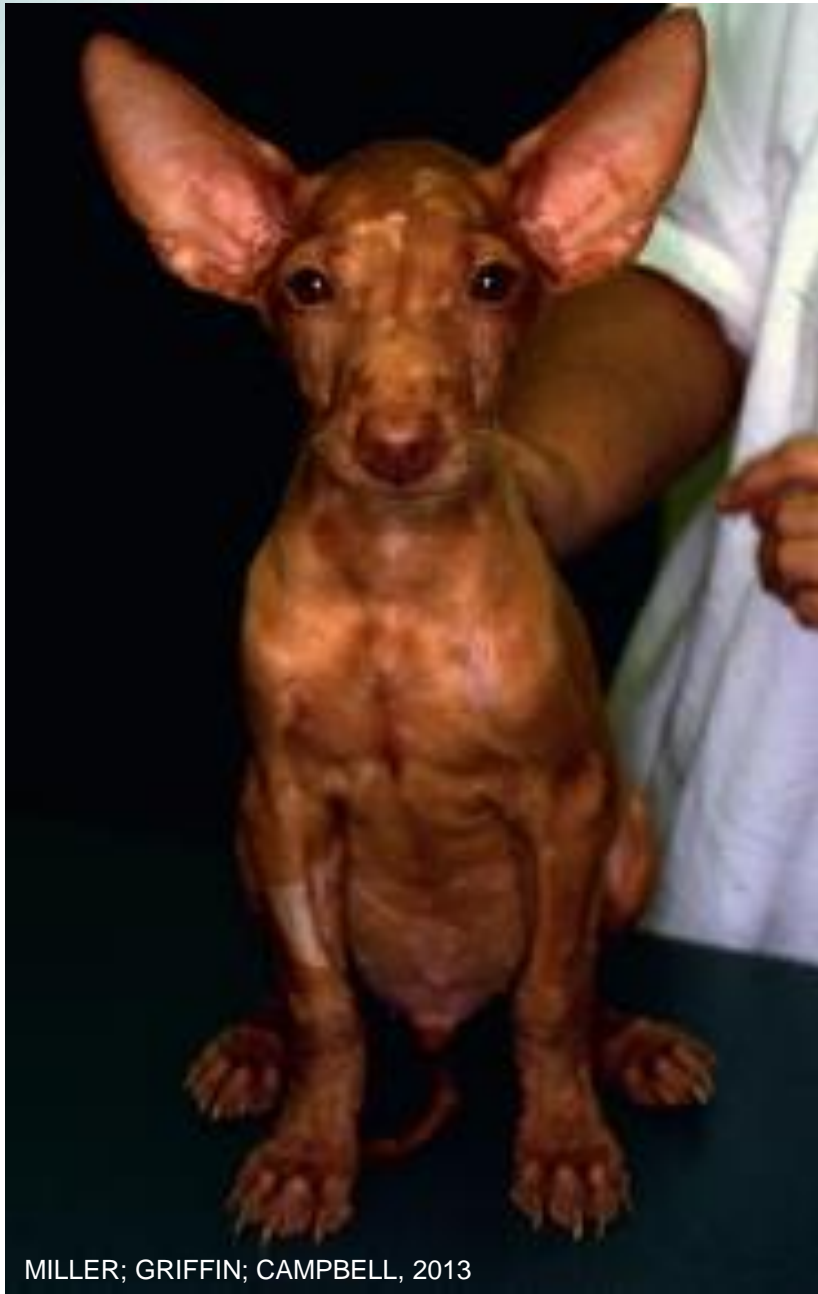Síndrome II

- Rara
- Filhotes de crescimento rápido
- Nutrição inadequada
 - Zinco ↓
 - Fitato ↑
 - Cálcio ↑

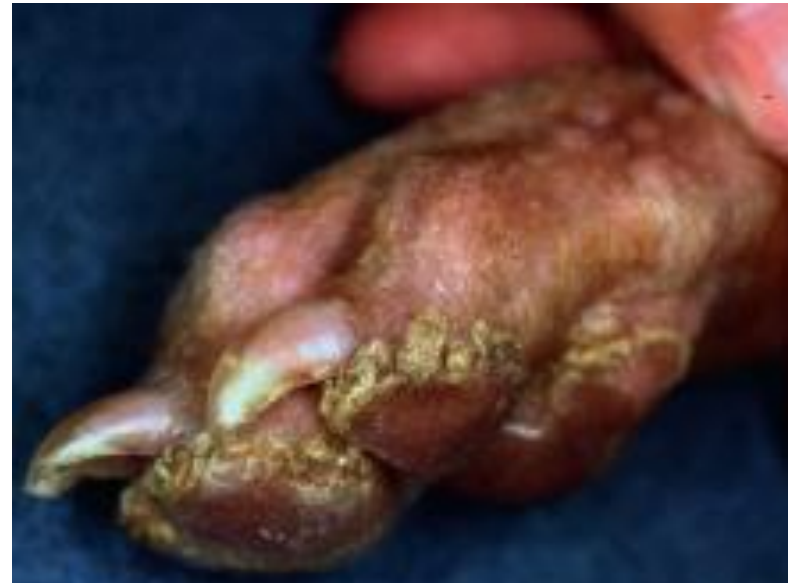

Sinais clínicos

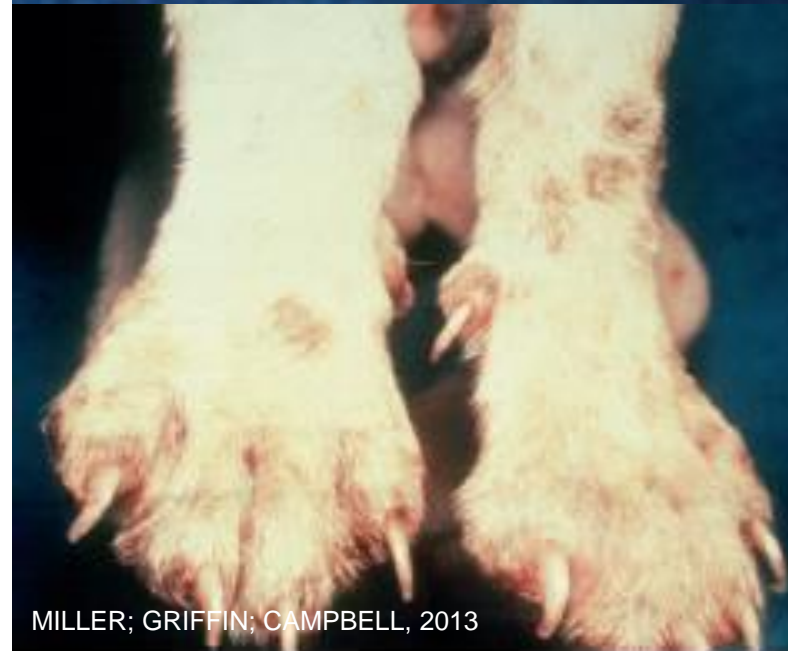



MILLER; GRIFFIN; CAMPBELL, 2013



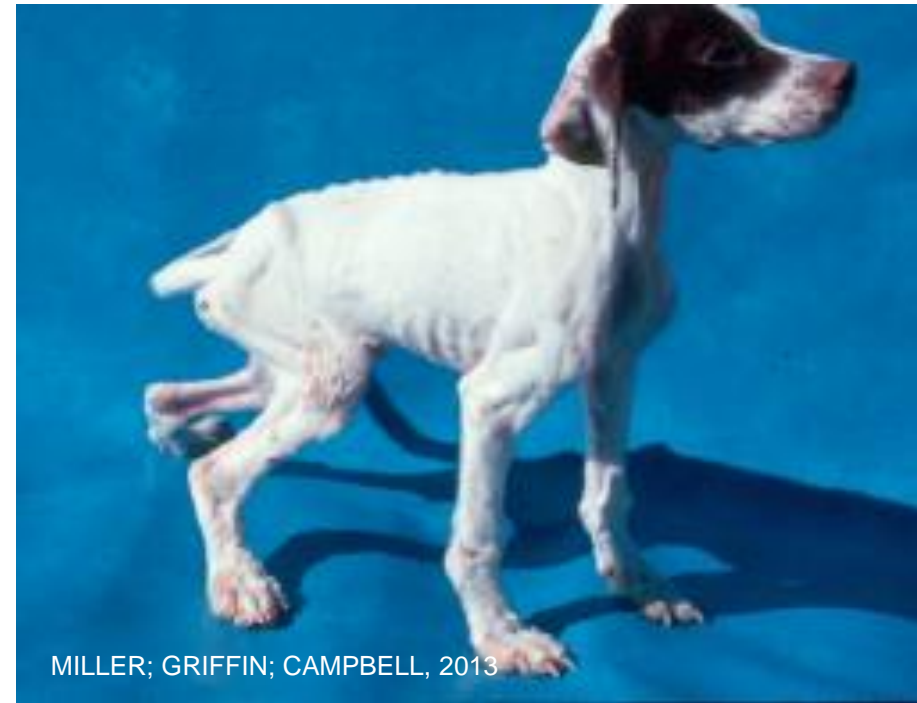MILLER; GRIFFIN; CAMPBELL, 2013



MILLER; GRIFFIN; CAMPBELL, 2013

Sinais Clínicos

- Filhotes assintomáticos
- Depressão
- Anorexia
- Crescimento retardado
- Pirexia
- Linfadenopatia
- Edema nas extremidades distais



Diagnóstico

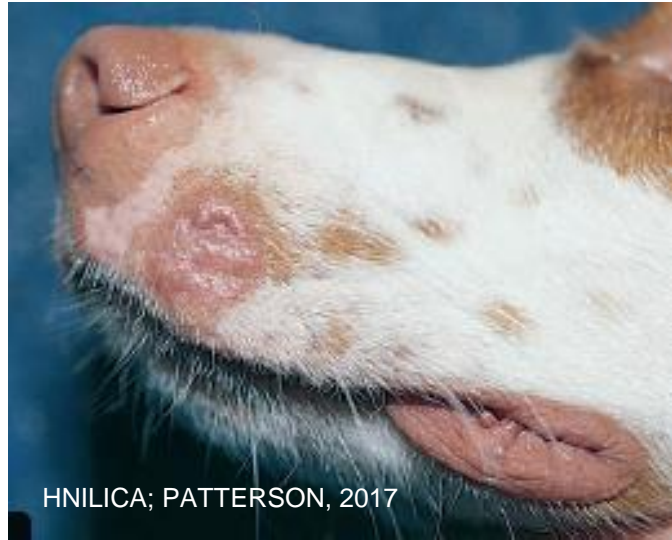**Histórico
clínico**

Exame clínico

Histopatológico

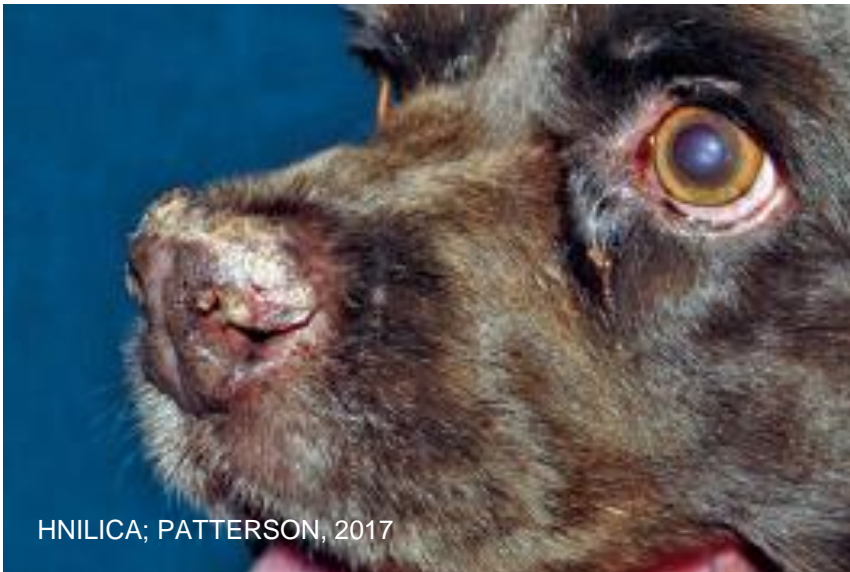**Responsivo
ao tratamento**

Diagnóstico diferencial

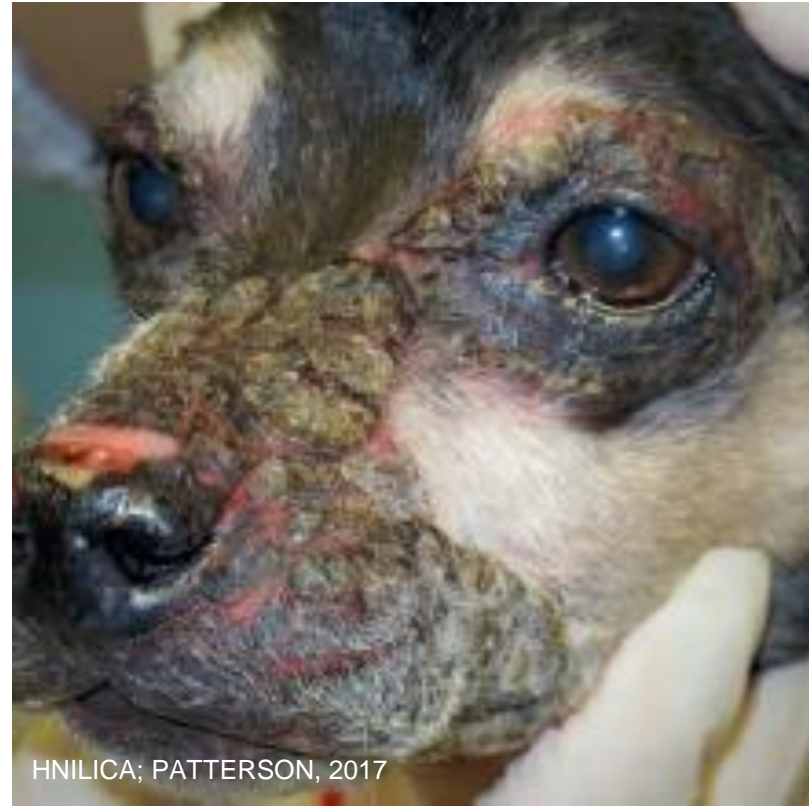



HNILICA; PATTERSON, 2017



HNILICA; PATTERSON, 2017



HNILICA; PATTERSON, 2017

Tratamento

Síndrome I

- Zinco elementar
 - 2 a 3 mg/kg ao dia
 - Correção dietética
 - Remissão
 - Seis semanas
- Corticosteroides
 - 0,15 mg/kg
 - Suplementação de zinco IV
 - *Fitase*

→ Terapia geralmente é ao longo da vida

Tratamento

Síndrome II

- Corrigir desequilíbrio alimentar
- Suplementação com zinco pode acelerar o processo
- Resolução
 - Duas a seis semanas

Tratamento tóxico

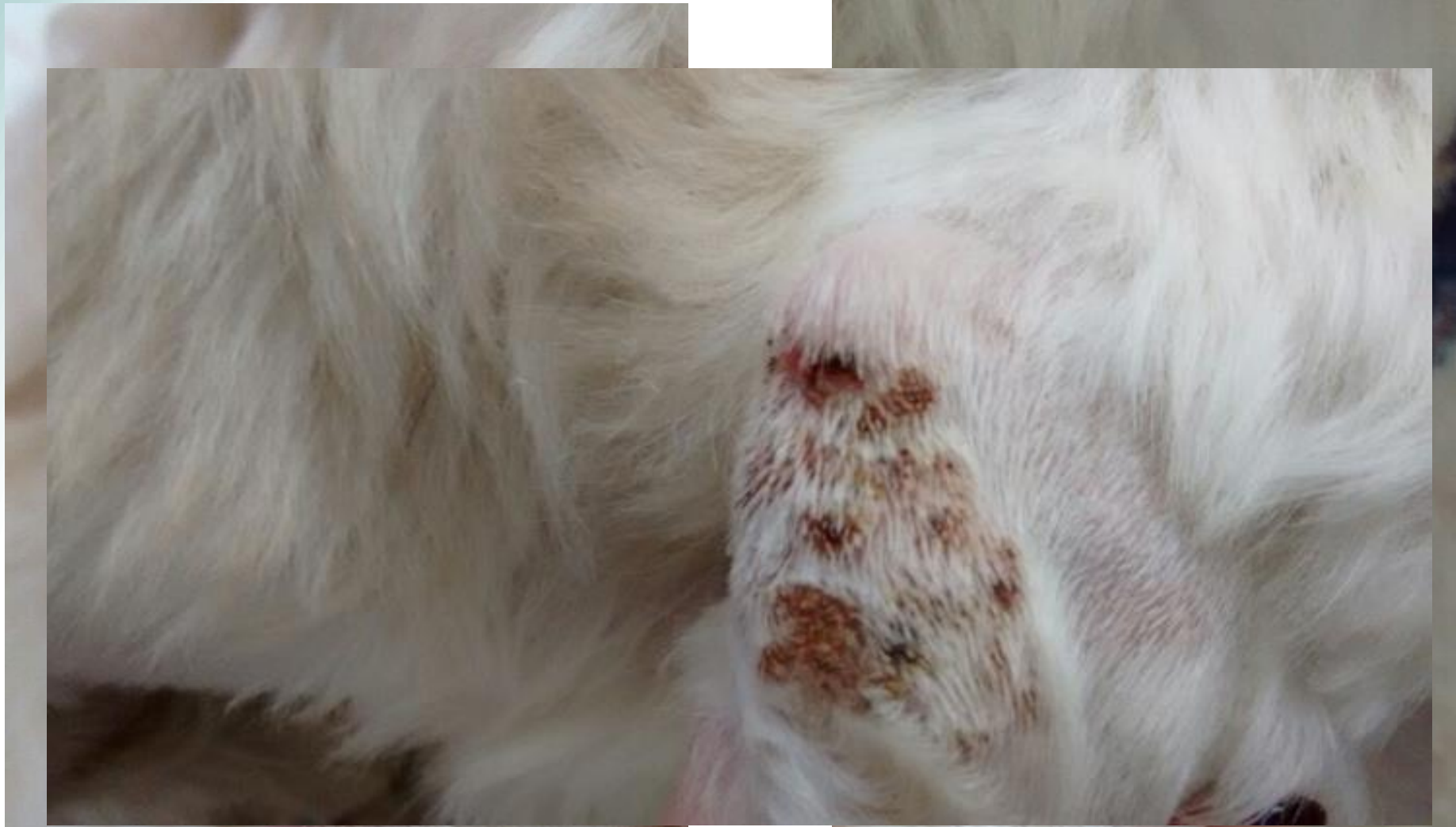Síndrome I e II

- *Shampoo* anti seborreico
- Hidratantes
- Suspender suplementação com cálcio

Caso clínico

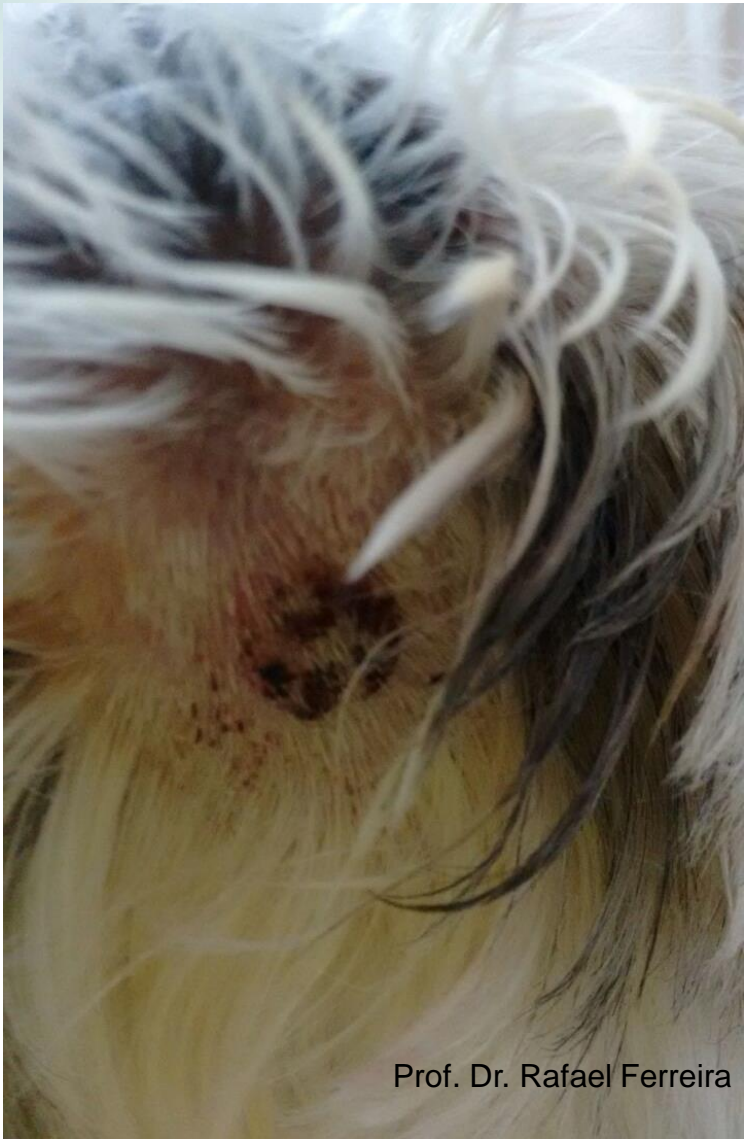

Prof. Dr. Rafael Ferreira

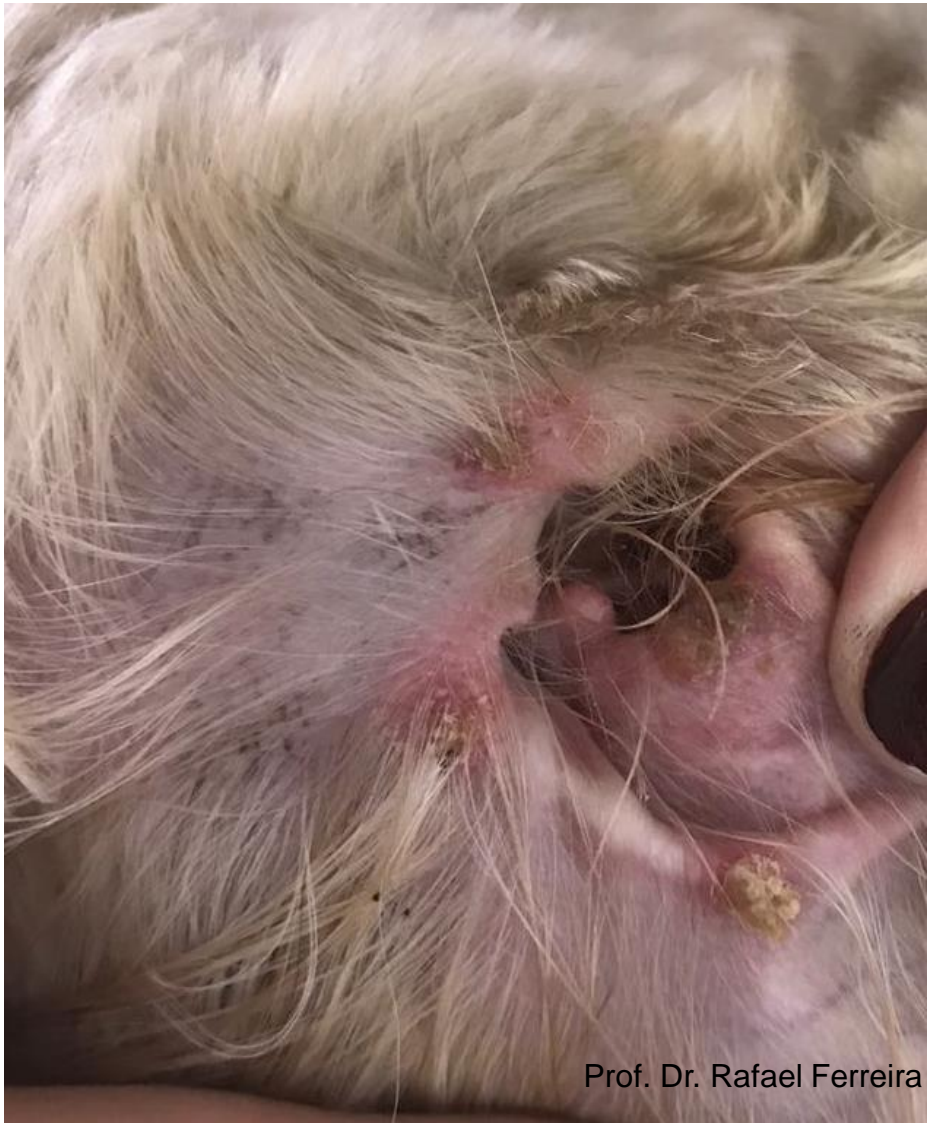

Prof. Dr. Rafael Ferreira

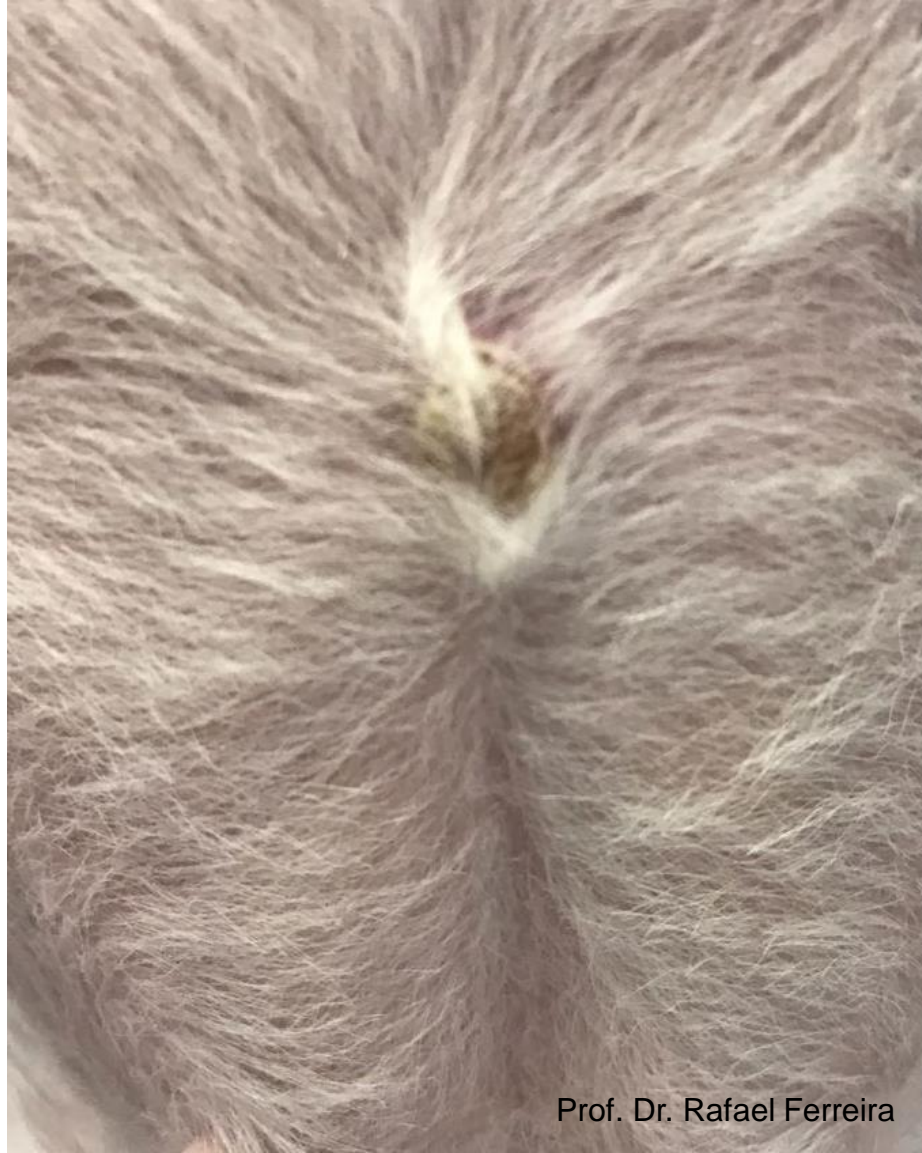Prof. Dr. Rafael Ferreira



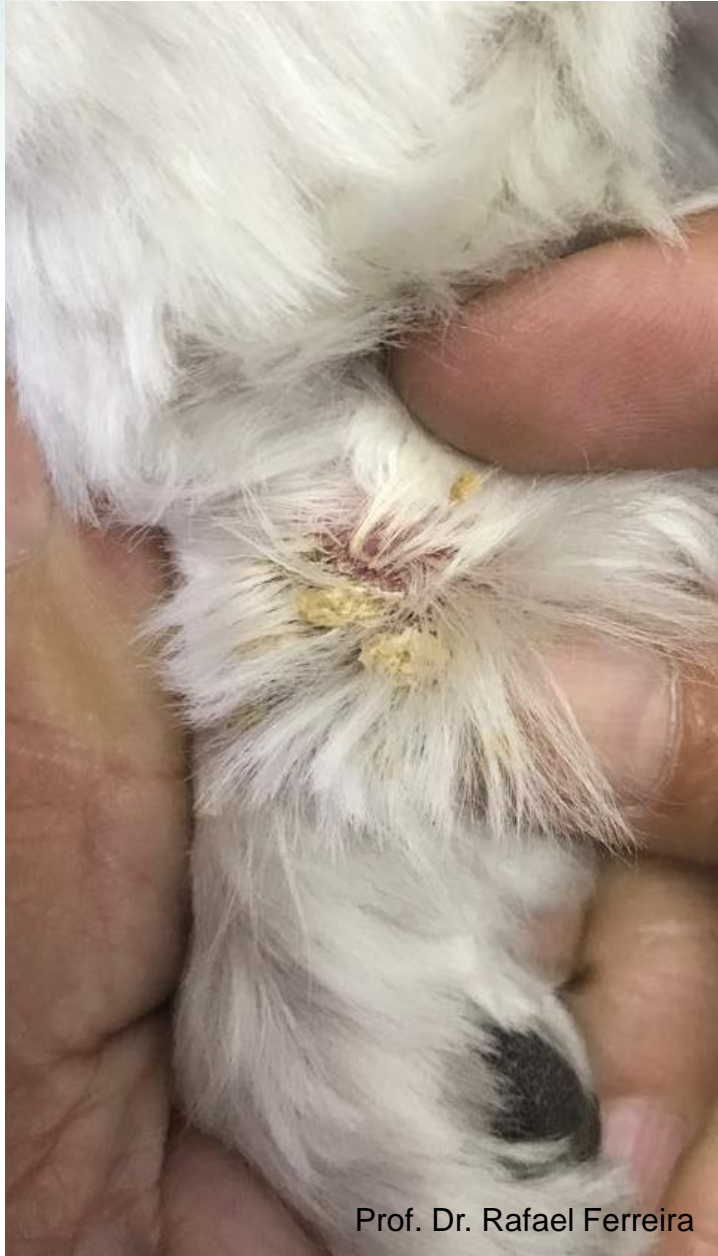Prof. Dr. Rafael Ferreira



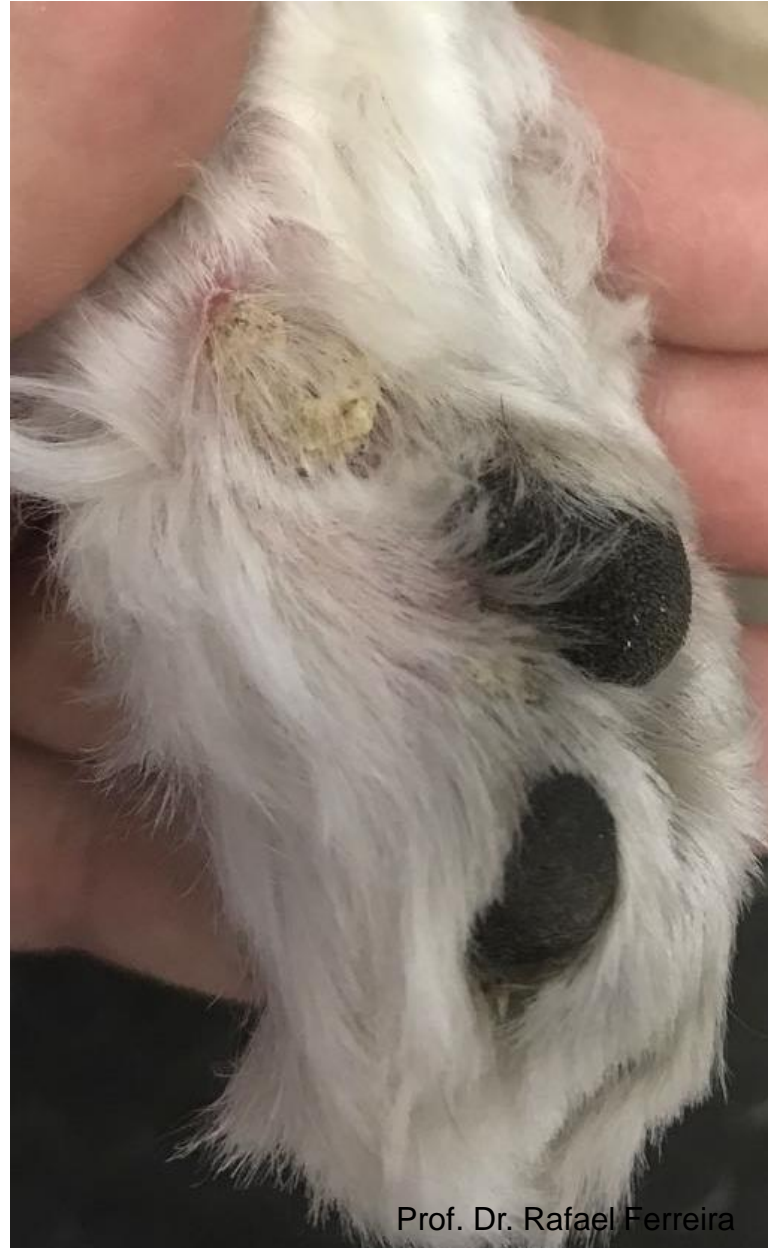Prof. Dr. Rafael Ferreira



Prof. Dr. Rafael Ferreira

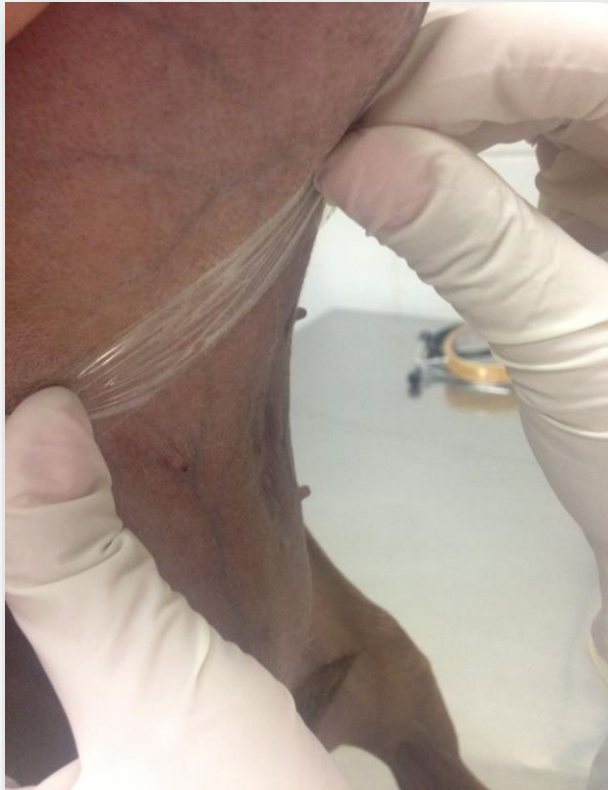

Prof. Dr. Rafael Ferreira

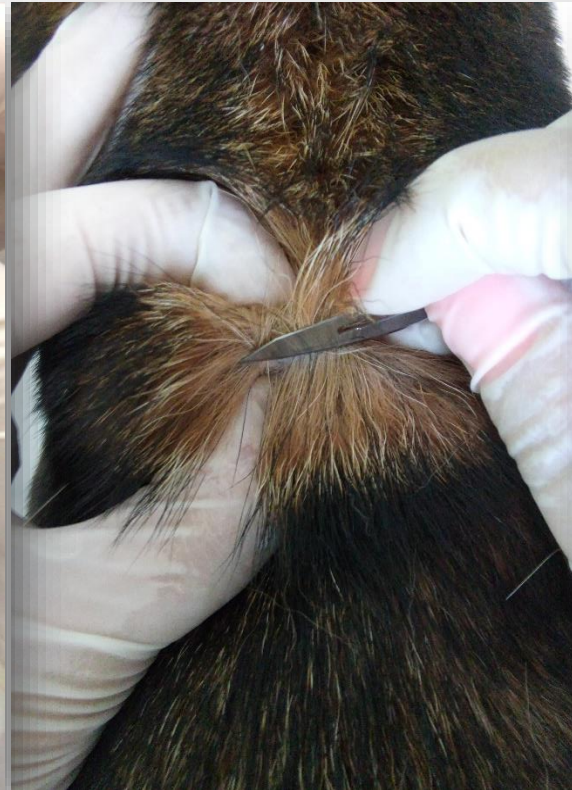

Prof. Dr. Rafael Ferreira

Exames mandatórios



Prof. M.V. MSc. Daniela Flores Fernandes



Prof. M.V. MSc. Daniela Flores Fernandes

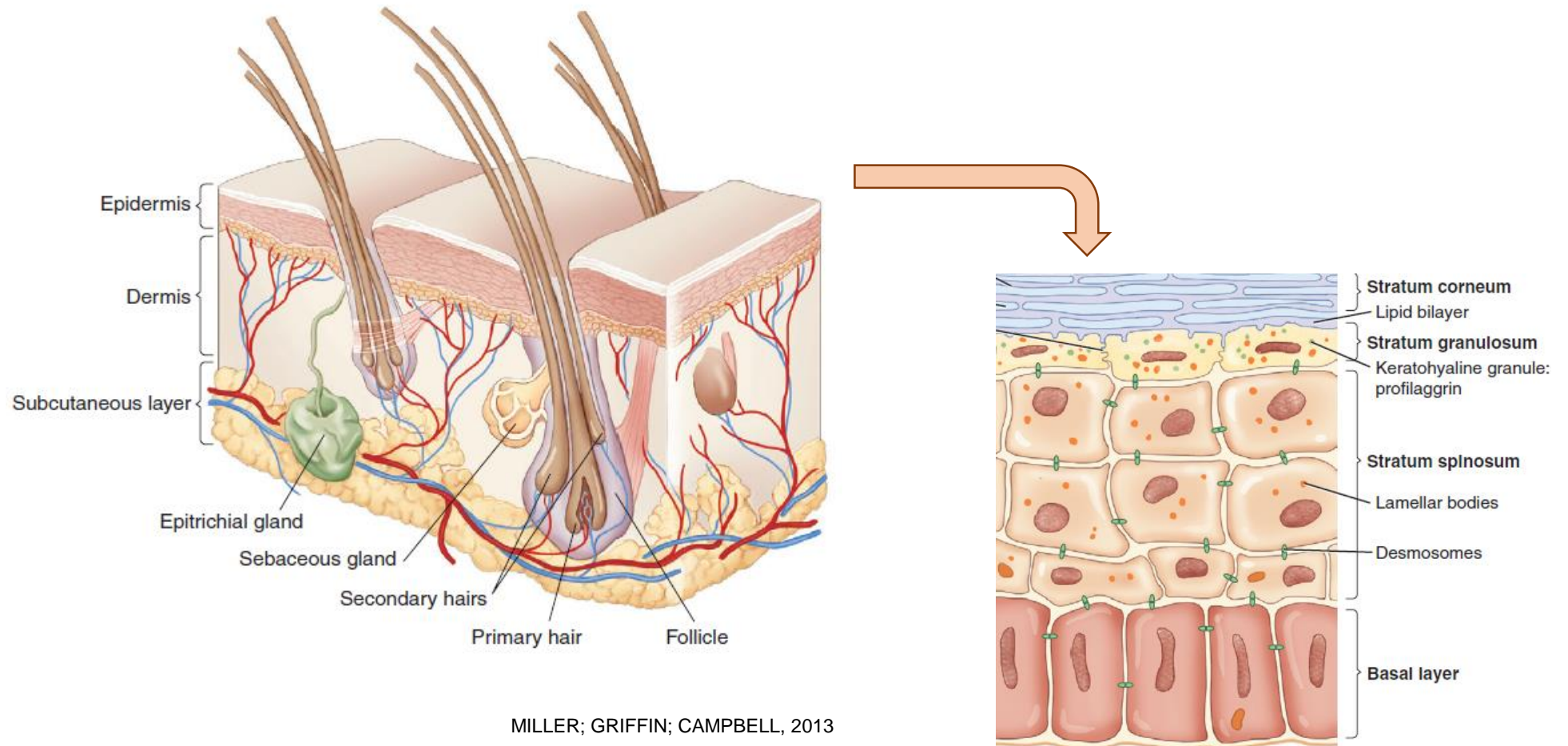


Prof. M.V. MSc. Daniela Flores Fernandes

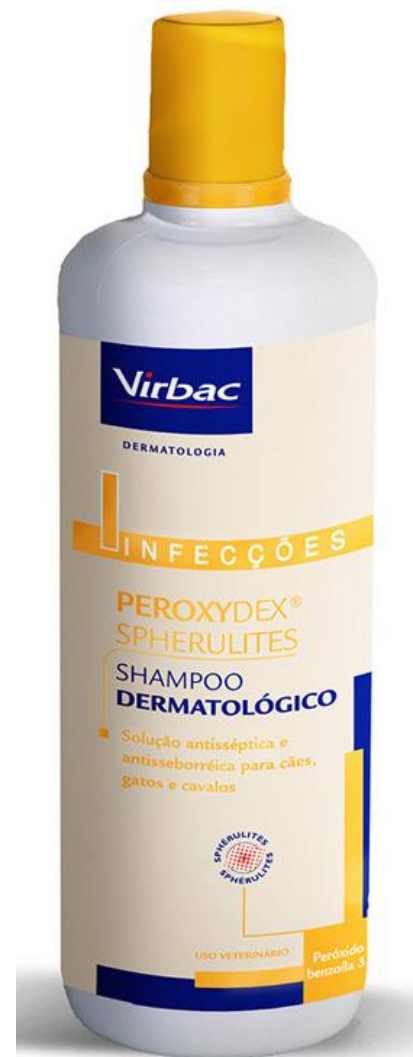- + Exames complementares

Histopatológico


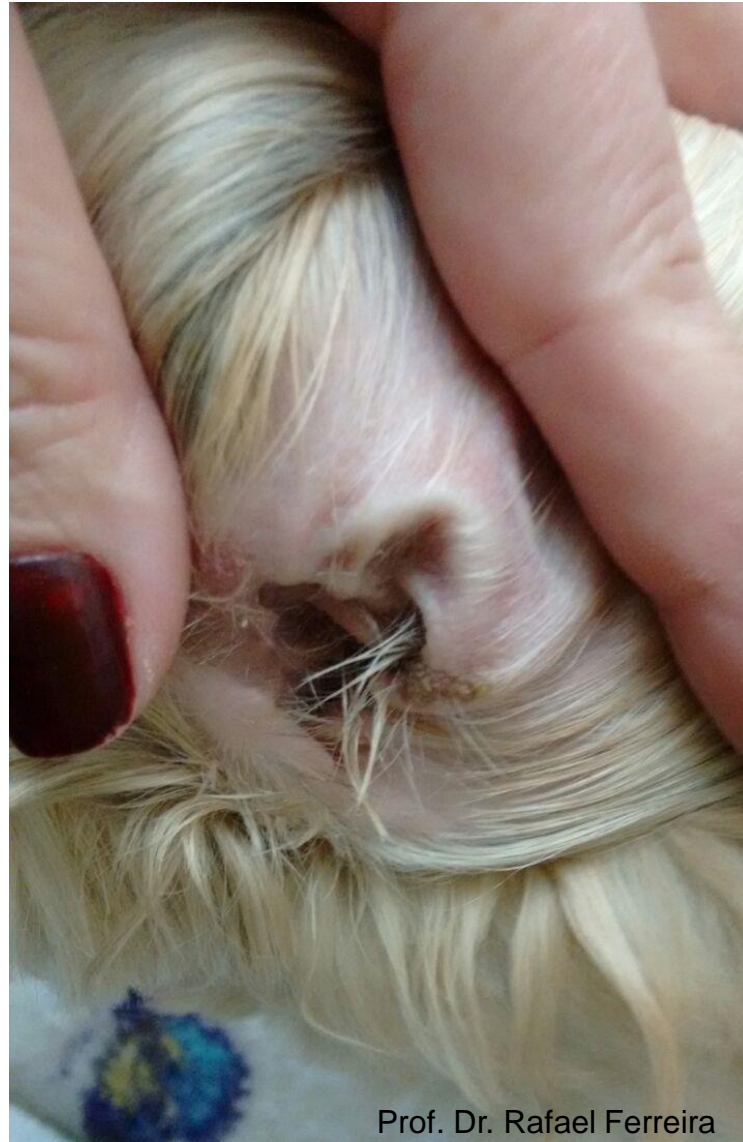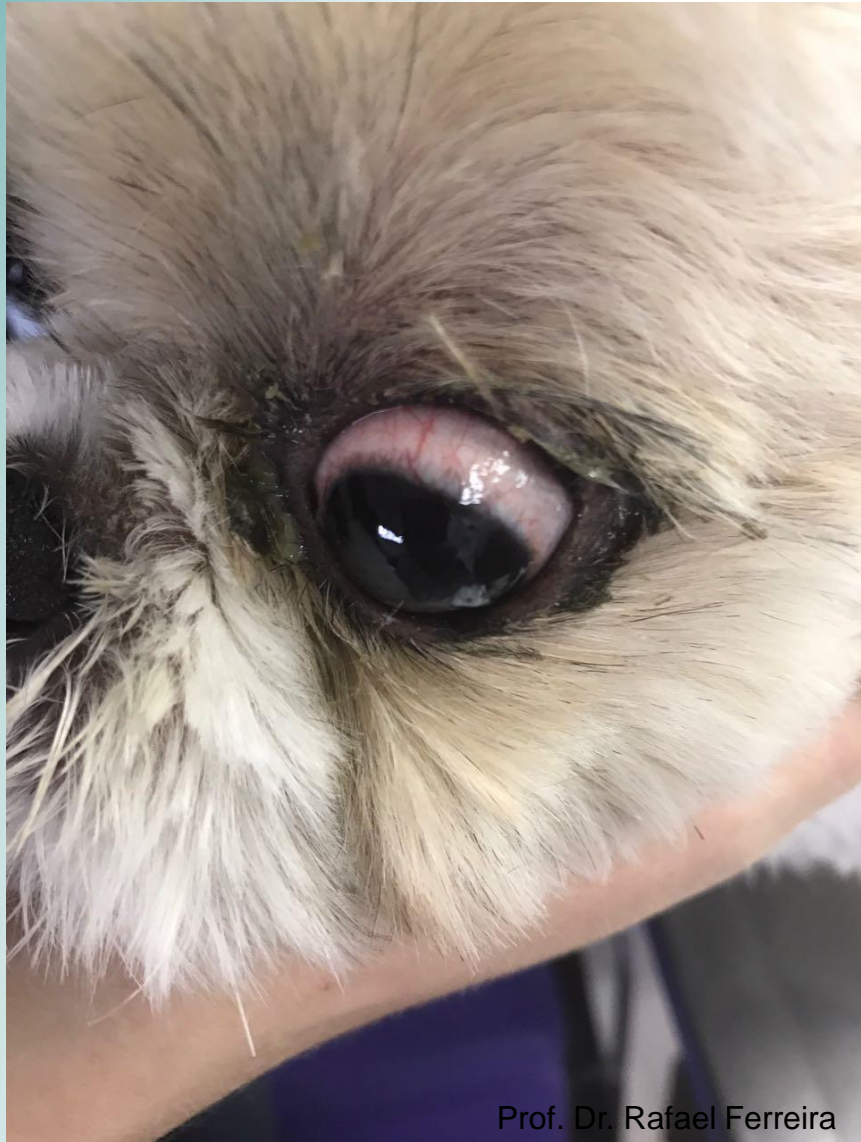
Conclusão: dermatite de interface crônica hiperplásica com paraqueratose epidermal severa e presença de queratinócitos necróticos em todas as camadas da epiderme.

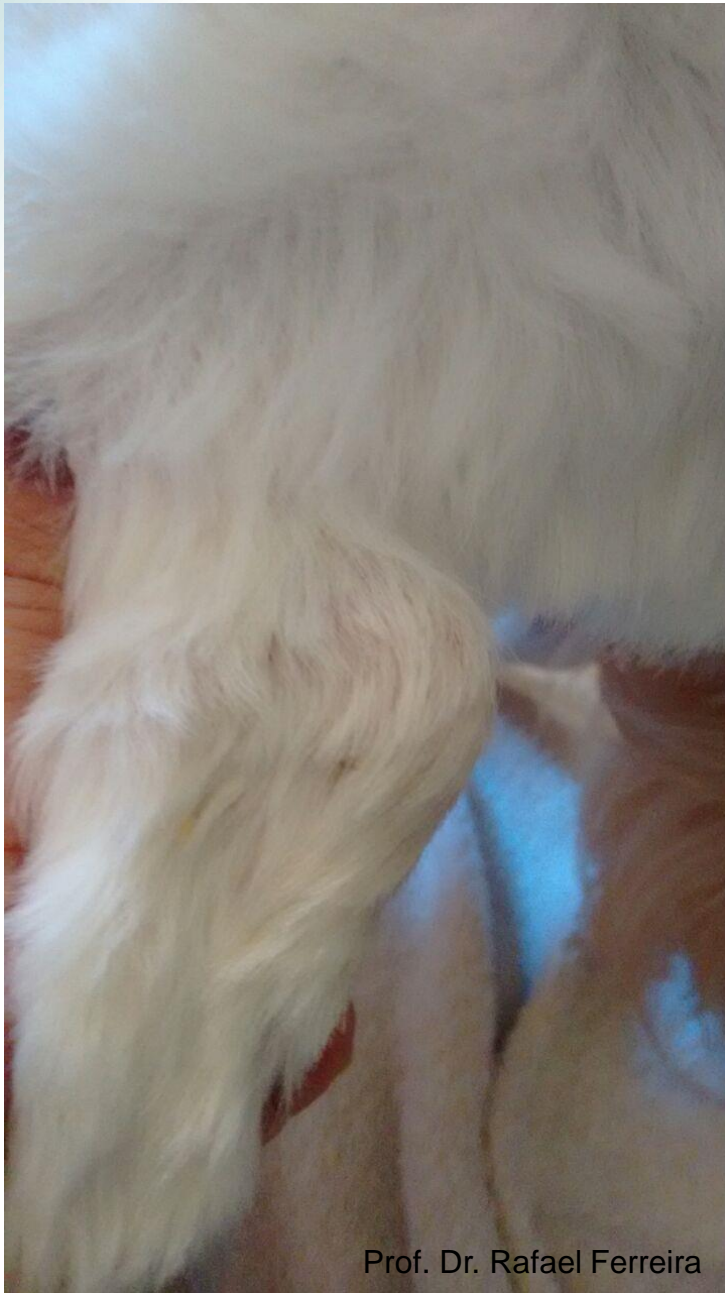

Tratamento

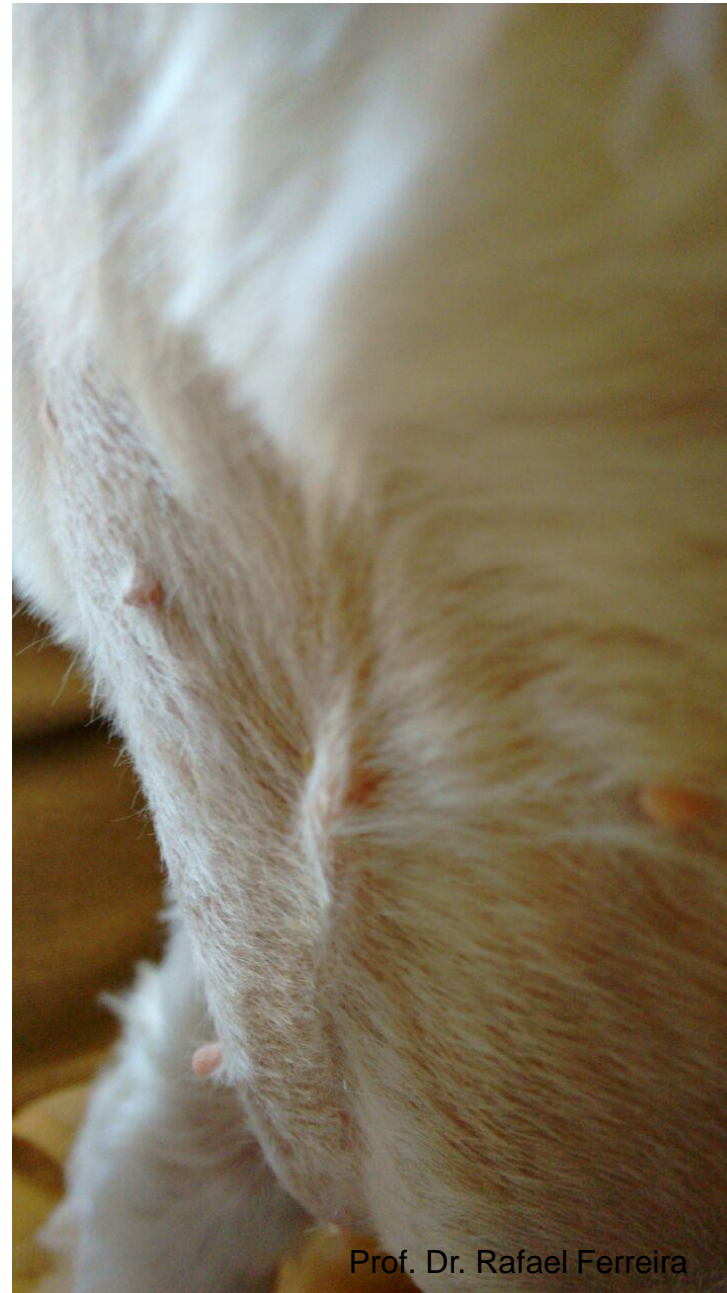

Após o tratamento

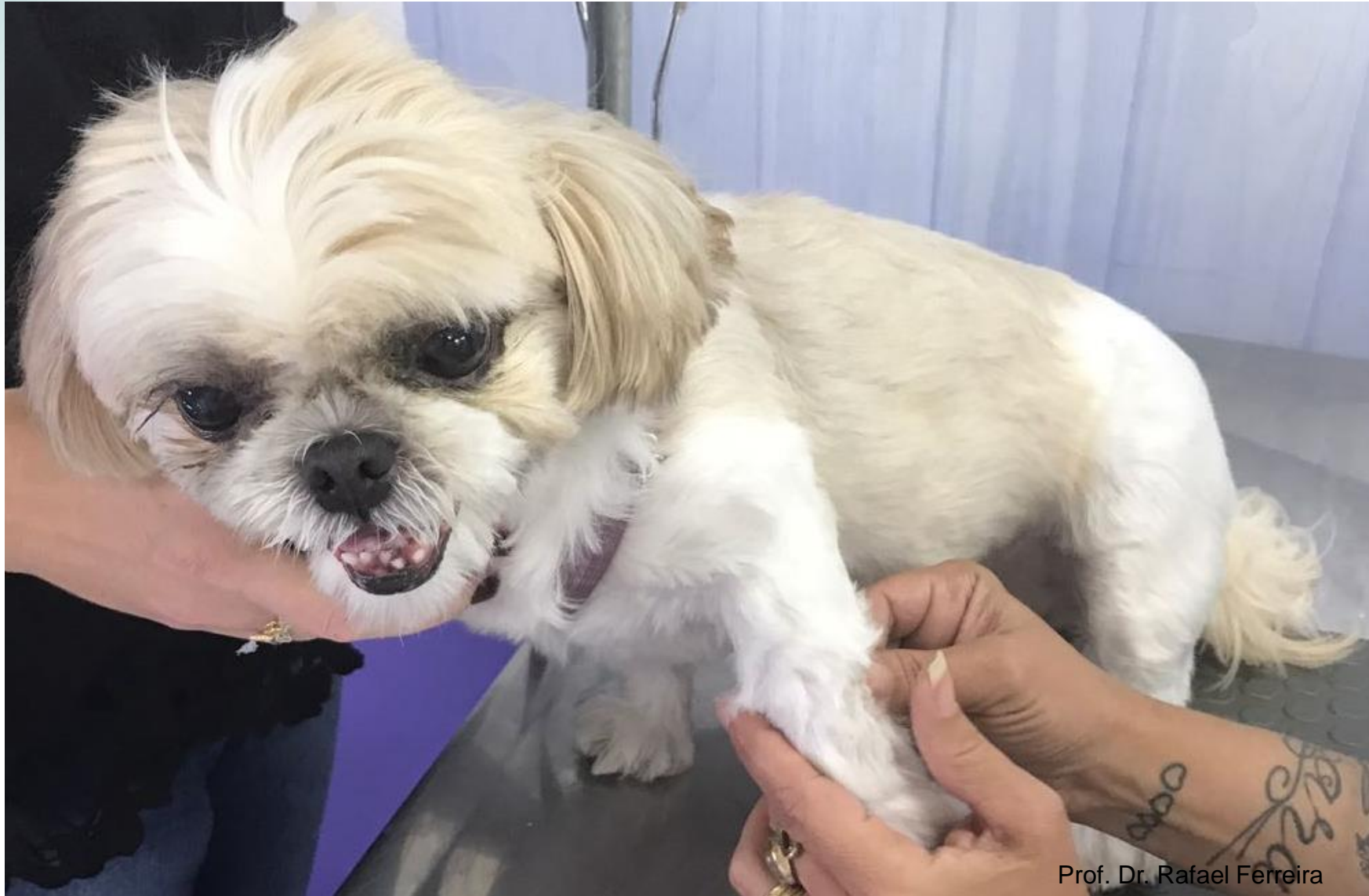



Prof. Dr. Rafael Ferreira



Prof. Dr. Rafael Ferreira



Prof. Dr. Rafael Ferreira



**Muito
obrigada!**



DERMATOVET
CURSOS