

# Síndrome do Comedão do Schnauzer

Prof<sup>a</sup>. MSc. Letícia Feliciani da Luz



## CARACTERÍSTICAS

# O que é?



### **Condição genética**

Schauzer miniatura



### **Alteração Folicular**

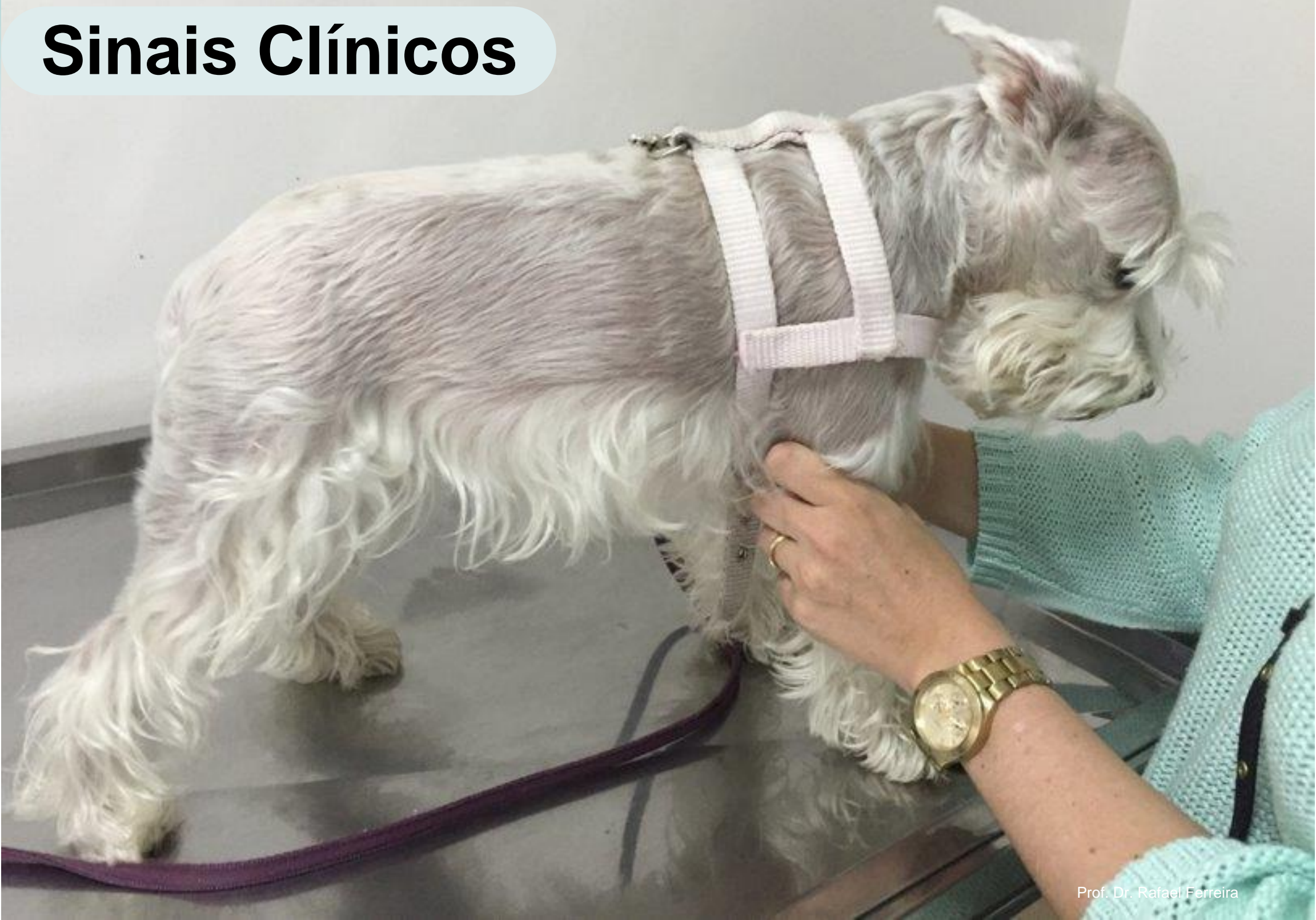Acúmulo de queratina nos folículos pilosos



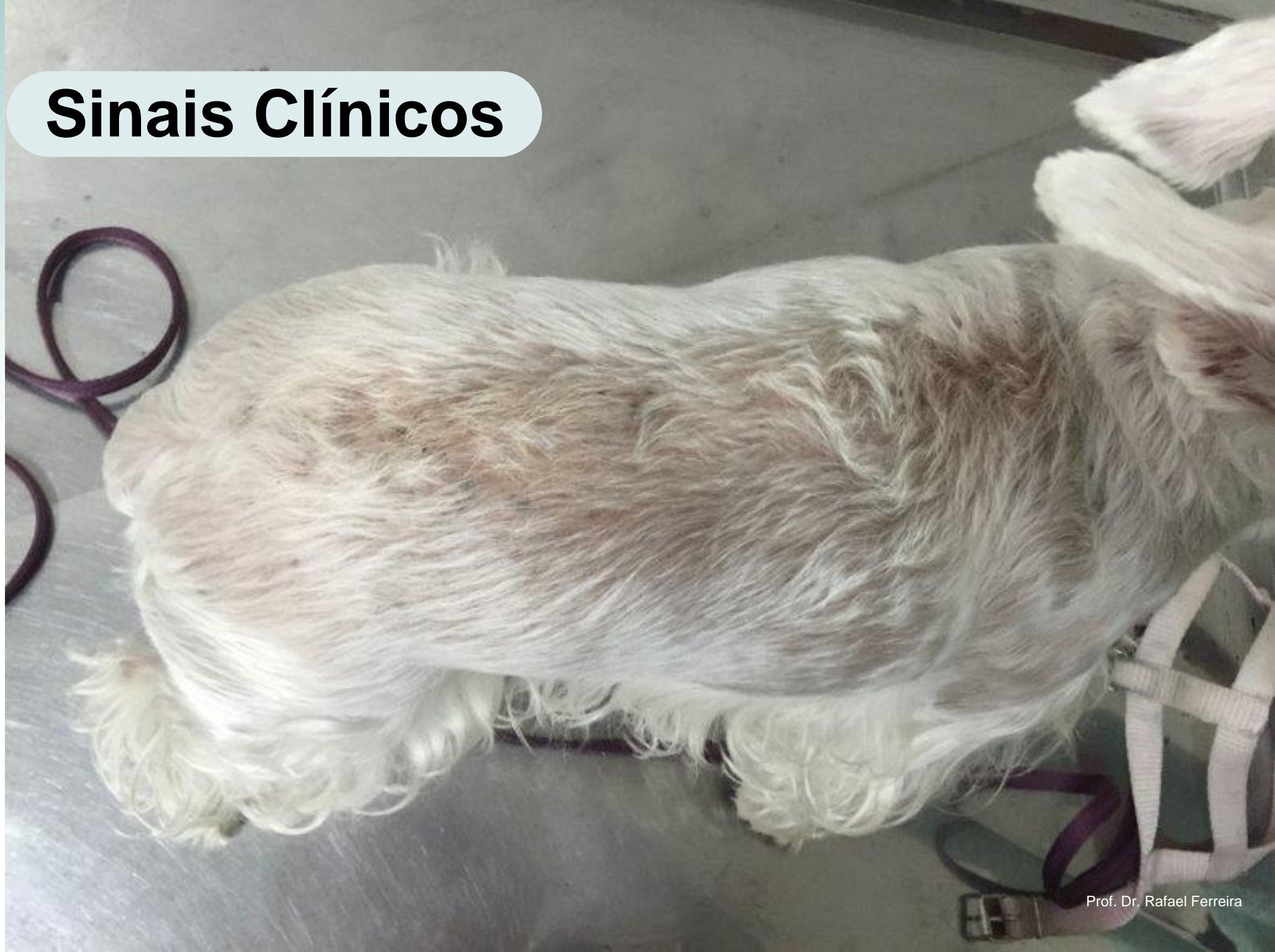### **Localização Específica**

Faixa linear ao longo da coluna vertebral, região dorsal

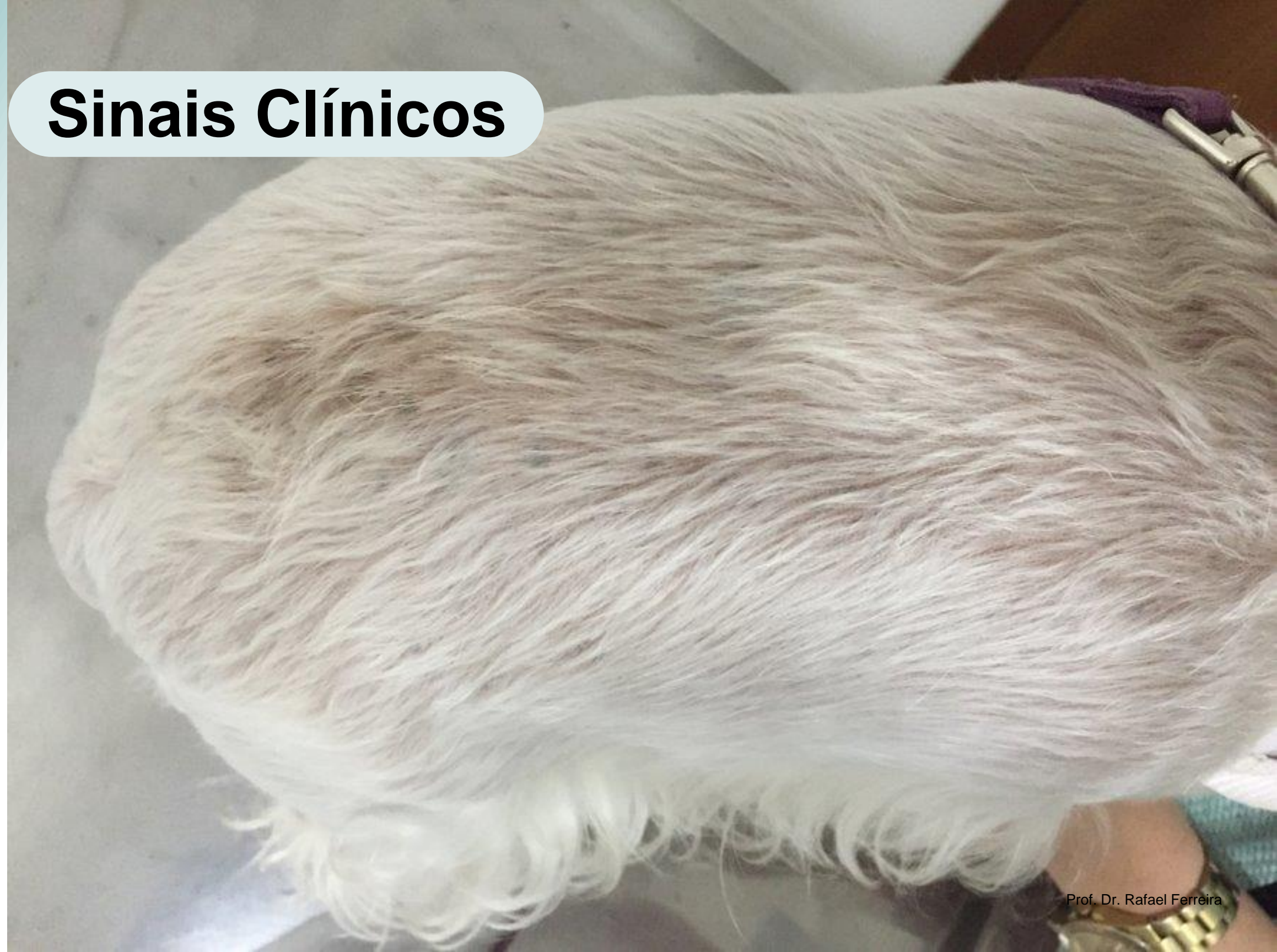# Sinais Clínicos



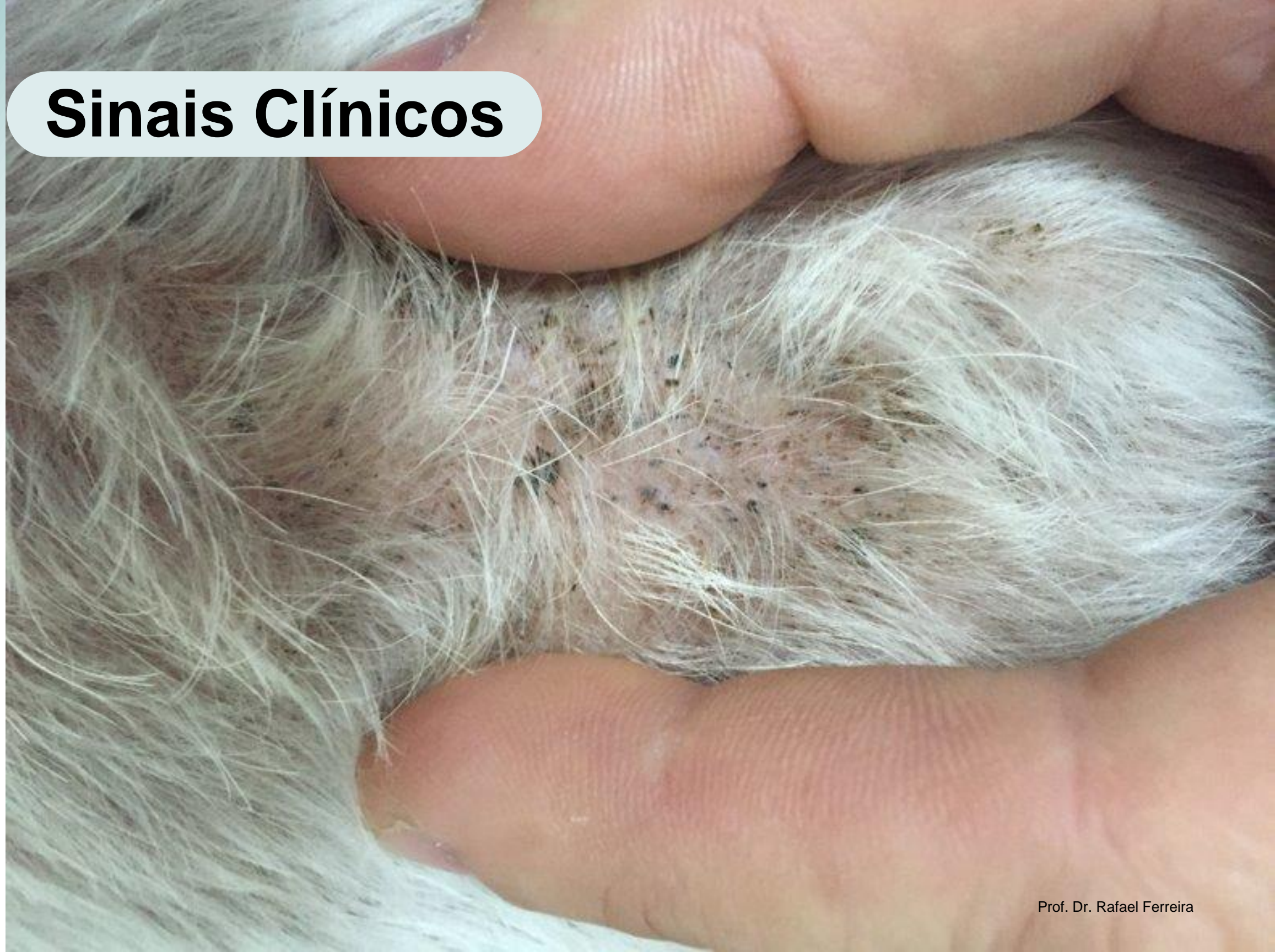# Sinais Clínicos



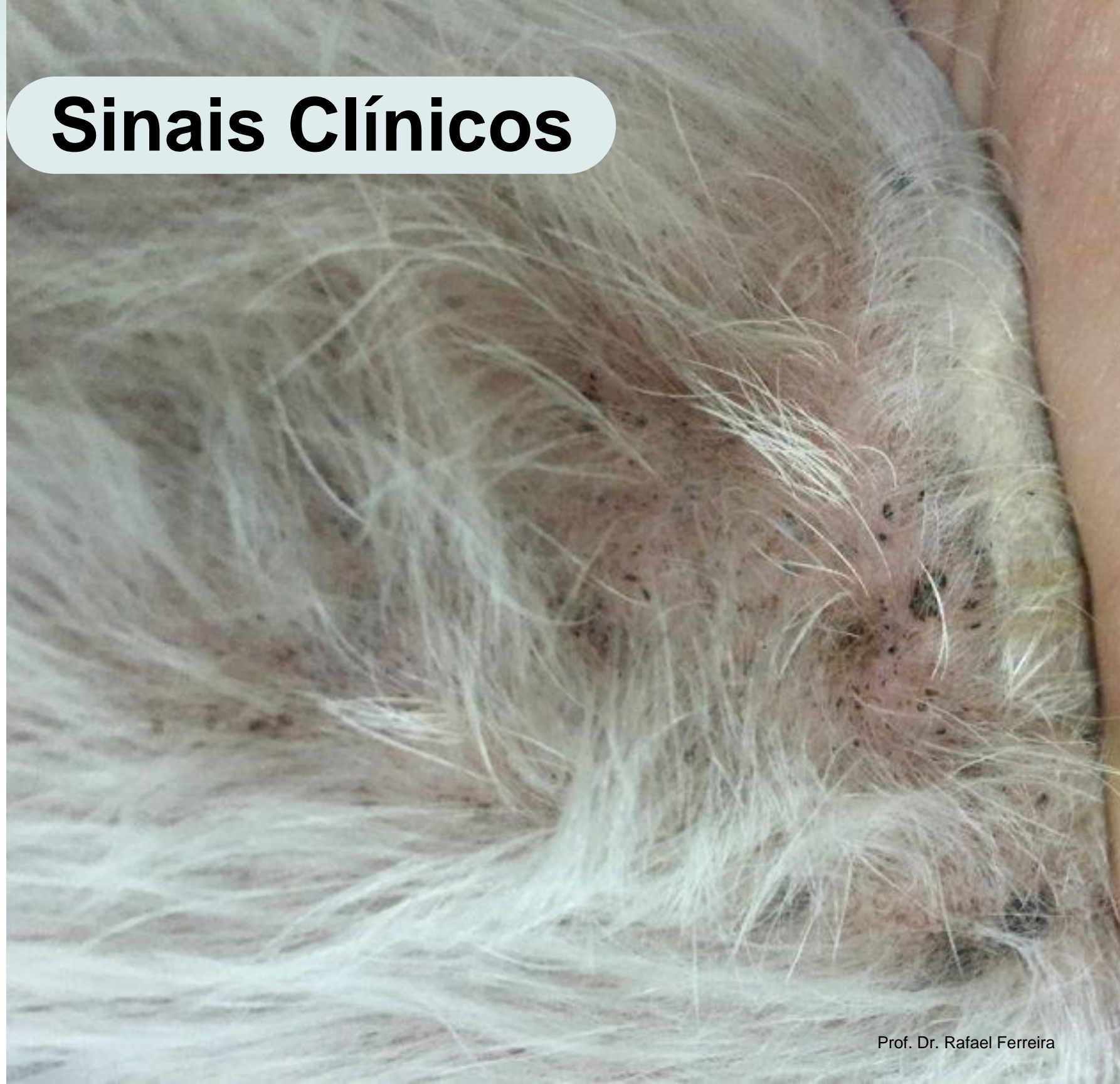# Sinais Clínicos



# Sinais Clínicos

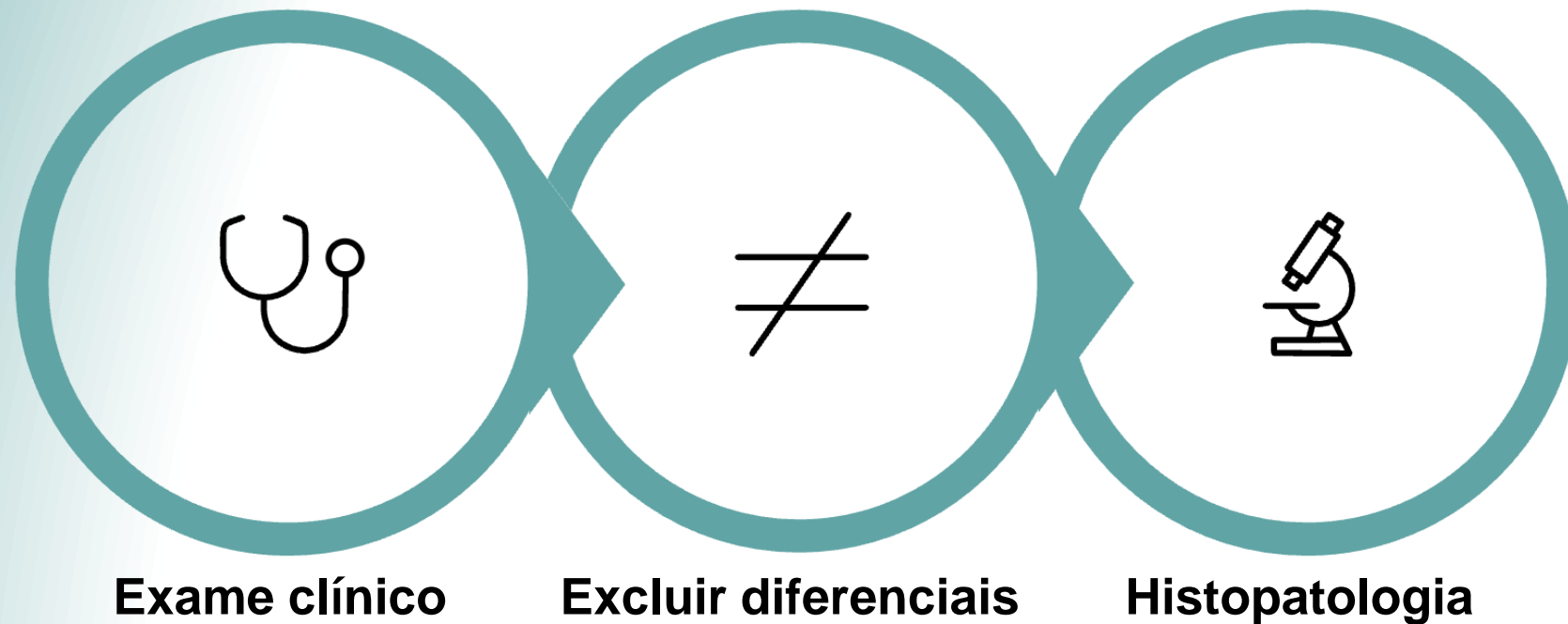


# Sinais Clínicos



DIAGNÓSTICO

# Como Identificar



## Diagnóstico Diferencial

- Piodermite
- Demodicose
- Dermatofitose

## Confirmação

Raça específica  
+ Distribuição dorsal das lesões  
**Diagnóstico**

# Tratamento



1

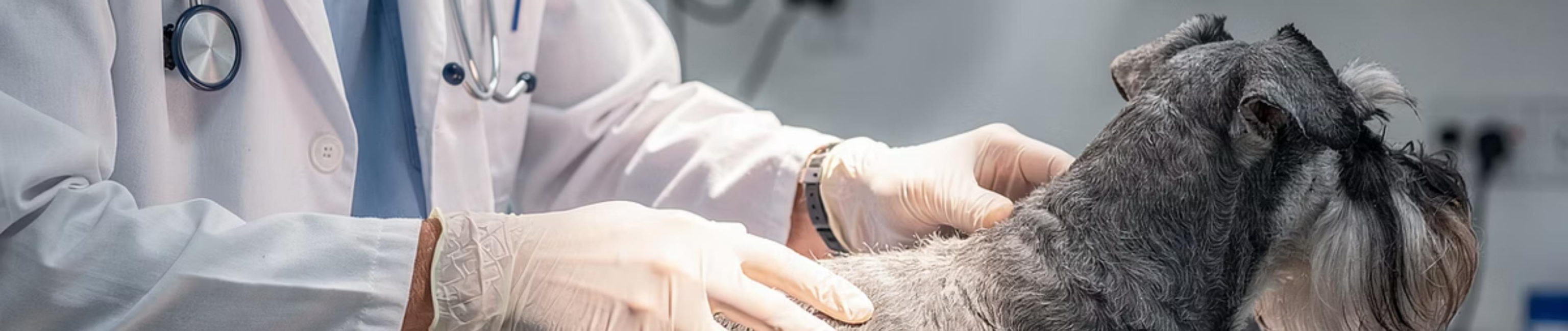## Orientações ao responsável

- Controle
- Sem infecção
- Casos leves → tratamento?


2

## Quando tratar?

- Desconforto para o cão
- Infecções secundárias
- Incomodar o responsável



# Opções de Tratamento



## Géis Tópicos

Peróxido de benzoíla 2%



## Xampus

Clorexidina 3 a 4%  
Peróxido de benzoíla 2,5%



## Antibióticos

Infecções secundárias



## Vitamina A

8.000-10.000 UI/9kg

# Prognóstico e Expectativas

**Condição Crônica**

**Bom Controle**

**Prognóstico bom**

📄 **Importante:** Em geral, não afeta a qualidade de vida, exceto quando há infecção secundária, e costuma ser controlável com terapia tópica sintomática e manutenção.



**Muito  
obrigada!**